Schmerzhafte Zahnerkrankung bei Katzen

FORL

Feline Odontoklastische Resorptive Läsionen

Foto: Tierschutzverein Katzen helfen e.V.

Eine Informationsbroschüre vom

Tierschutzverein Katzen helfen e.V.

Was ist FORL?

FORL (**F**eline **o**dontoklastische **r**esorptive **L**äsionen) ist keine moderne neue teure Entdeckung, sondern eine seit langem bekannte, leider oft unterschätzte Erkrankung der Zähne bei Katzen.

Die Ursache konnte immer noch nicht zweifelsfrei geklärt werden. Einige Forscher vermuten einen Gen-Defekt, der zu einer Autoimmun-Schwäche führt. Neuere Untersuchungen versuchen, eine Störung des Calcium-/Phosphorverhältnisses nachzuweisen. Auch Hormonstörungen, z. B. durch Kastration waren in Verdacht, konnten aber wissenschaftlich nicht nachgewiesen werden.

Fakt ist, dass es sich um eine häufige, sehr schmerzhafte Erkrankung der Zähne bei Katzen handelt. Die Zähne zersetzen sich, was – wie sich jeder sicher vorstellen kann – extrem schmerzhaft sein kann. Veraltete Bezeichnungen für FORL sind auch “neck lesions“ und “Katzenkaries“.

Die Erkrankung kommt bei bis zu 50% aller Felinen vor; also auch Leoparden, Löwen ... Bei Hauskatzen ist durchschnittlich jedes 2. Tier über 5 Jahren betroffen. Aber es gibt auch Fälle bei 1–2jährigen Katzen.

Daher ist Aufklärung extrem wichtig, damit die Katzen nicht zum Teil jahrelang unter höllischen Schmerzen leiden müssen.

Leider zeigen Katzen als Jäger Schmerzen nur äußerst selten früh genug an. Draußen ist es wichtig, Feind und Konkurrenz gegenüber keine Schwäche zu zeigen – sie haben es nicht anders gelernt. Umso so wichtiger, dass Katzenbesitzer umfangreich aufgeklärt und informiert sind, um kleinste Anzeichen schon frühzeitig zu erkennen und handeln zu können.

Die drei Formen von FORL

Laut Forschung gibt es 3 bzw. 4 Formen von FORL. Wir gehen anhand der verschiedenen Formen aber nicht ins Detail, sondern zeigen nur die Unterschiede grob auf. Worauf kann man selbst achten, und was kann nur der Experte erkennen.

1. Geht einher mit äußerlich sichtbaren Entzündungen in der Mundhöhlenschleimhaut (Stomatitis) und des Zahnhalteapparats (Parodontitis) – fast immer auch mit Zahnbelag und Zahnstein verbunden.

Katze in Narkose mit schwerer Zahnfleischentzündung u. Zahnstein

2. Meist am Anfang ohne äußerlich sichtbare Entzündungen des Zahnfleisches, später kann aber auch dabei eine Parodontitis (Entzündung des

Zahnhalteapparates) entstehen. Der Zahnabbau findet im Zahninneren, von außen nicht sichtbar statt. Die Zähne sehen trotz innerlicher Zersetzung äußerlich gesund aus – allenfalls treten ab und zu kleine, örtlich begrenzte Zahnfleischentzündungen auf. Erst mit der weiteren Aushöhlung des Zahns und eventuellen Ausbrüchen der Zahnkrone wird die Zerstörung äußerlich sichtbar.

Zahnfleisch-/Kieferknochenrückgang, Zahnhälse liegen frei

Zahnfleisch-/Kieferknochenrückgang, Wurzel zersetzt sich

Karies äußerlich und Wurzelzersetzung innerlich

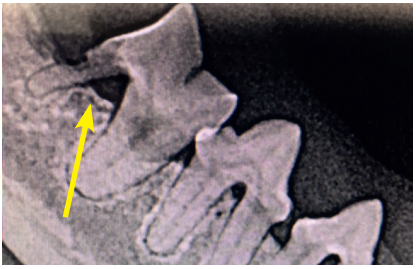

Zahnfleisch-/Kieferknochenrückgang, Wurzel zersetzt sich

Erst bei der Dentalröntgenuntersuchung ist der Knochenabbau in Zahn und Zahnwurzel sichtbar.

3. Bei dieser Form treten 1 + 2 gleichzeitig auf, so dass aber hier das Problem bei regelmäßiger Sichtkontrolle auffällt.

Fakt ist, dass es zwar einige Fälle gibt, die der Katzenbesitzer selbst erkennen kann. Es gibt aber auch viele Fälle, die nur beim Experten mit Hilfe eines Dentalröntgengerät erkennbar werden – und damit keinesfalls vom normalen Tierarzt. Sie selbst gehen ja mit Zahnschmerzen auch nicht zum Internisten oder Orthopäden.

Was kann der Katzenbesitzer tun?

Sofern es Ihre Katze zulässt, sollten Sie regelmäßig das Mäulchen auf Entzündungen am Zahnfleisch kontrollieren. Als Katzenbesitzer kennen Sie Ihr Tier am besten. Ihnen können weiterhin einige Veränderungen an Ihrem Tier auffallen:

– es wird mäkeliger beim Essen
– es kaut nicht richtig, sondern schlingt das Futter eher ungekaut herunter
– es kaut plötzlich mit schiefem Kopf

- es fällt immer mal wieder Futter aus dem Maul (weil das Futter an einen-frei liegenden Nerv gekommen ist und schmerzt)
- Ihr Tier kaut bzw. knatscht das Futter nur noch auf einer Seite
- Ihre Katze riecht faulig aus dem Maul
- Ihr Tier läuft freudig auf das Futter zu und springt nach den ersten Bissen plötzlich weg und reibt sich das Maul
- leider nur selten gibt es Schmerz-äußerungen in Form von Zusammen-zucken beim Kauen

Sollten Ihnen plötzlich einer oder mehrere der o. a. Punkte auffallen, ist der Gang zum Tierarzt dringend angesagt – und zwar bitte zum Zahn-Experten.

In den folgenden Bildern zeigen wir, was Sie beim Blick ins Maul Ihrer Katzen an Zähnen erwartet:

Das Katzengebiss

Erwachsene Katze: 30 Zähne

oben:
1 – Schneidezähne: 6 (Incisivi)

2 – Fangzähne: 2x 1 (Canini)

3 - vord. Backenzähne: 2x 3 (Prämolare)

4 - hintere Backenzähne: 2x 1 (Molar)

unten:
1 – Schneidezähne: 6 (Incisivi)

2 – Fangzähne: 2x 1 (Canini)

3 - vord. Backenzähne: 2x 2 (Prämolare)

4 - hintere Backenzähne: 2x 1 (Molar)

Kitten-Milchzähne: 26 Zähne (hier fehlen die Molare)

Oberkiefer:

Unterkiefer:

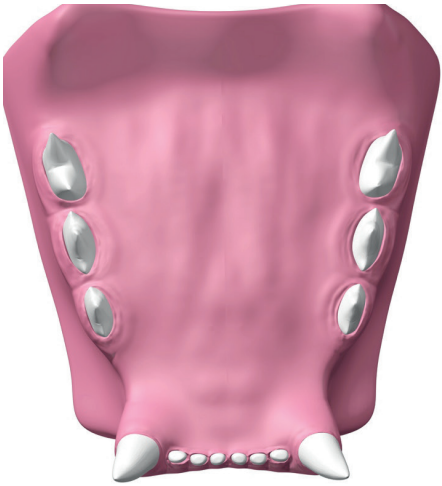

Das Katzengebiss von vorne:

Fangzähne

Die Funktion der Fangzähne (Canini) erklärt sich schon von selbst. Mit ihrer Hilfe fängt die Katze ihre Beute und hält sie sicher fest.

Die Canini sitzen sehr tief im Kiefer, mit einem deutlich längeren Wurzelanteil als der von außen sichtbare Zahnanteil. Die Entfernung der Canini, vor allem mit Entfernung der Wurzel ist schon ein etwas größerer Eingriff.

Schneidezähne

Die Schneidezähne kann die Katze wie eine Pinzette einsetzen. Damit kann sie problemlos Krusten, Dreck und selbst Läuse greifen und aus dem Fell entfernen.

Die Incisivi dienen auch zur Krallenpflege und zum Kürzen der Krallen.

Da sie wirklich sehr klein sind, muss man bei der Kontrolle sorgfältig hinschauen und durchzählen.

Veranschaulichung, wie tief die Canini im Kiefer sitzen:

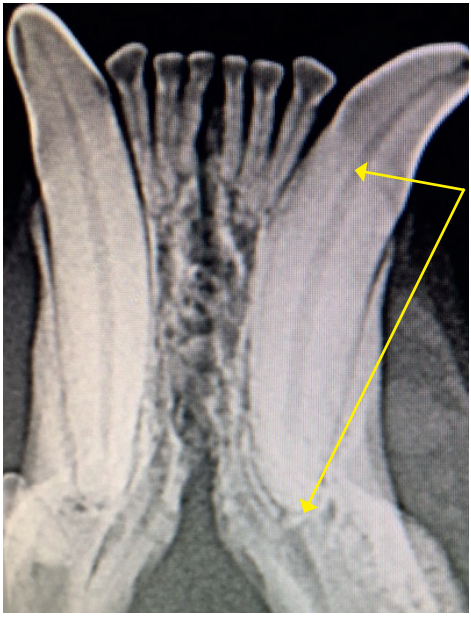

Hier kann man sehr schön sehen, wie tief die Canini im Kiefer sitzen. Die Pfeile markieren den Wurzelanteil im Kiefer, der von außen nicht sichtbar ist.

Das Katzengebiss von der Seite:

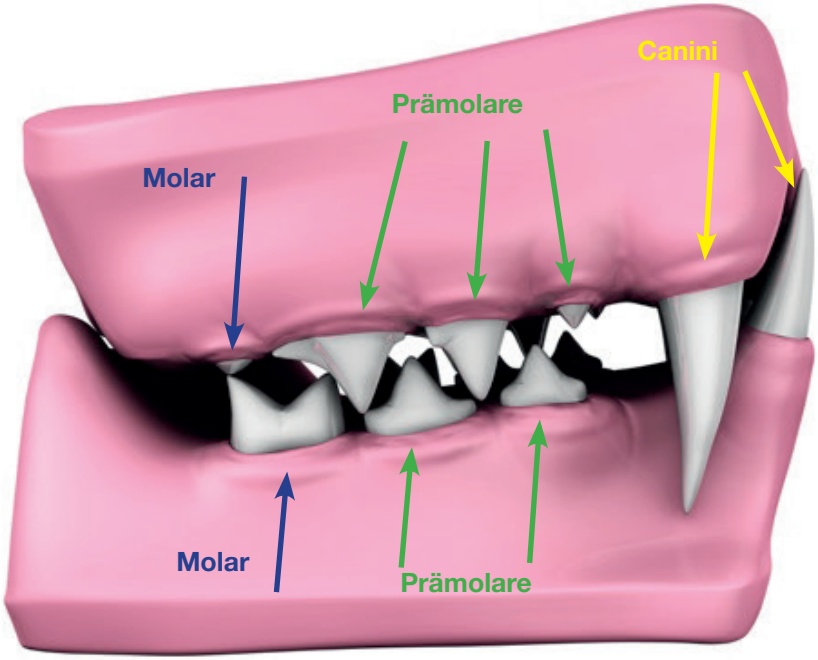

Prämolare und Molare

Die Funktion der Molare ist für das Zerreißen und Zerschneiden der Beute. In den 3D-Ansichten des Ober- und Unterkiefers und auch oben im Bild ist sehr gut zu sehen, dass die Katze sehr spitze, scharfe Backenzähne hat. Diese Zähne sind nicht wie die des Menschen mit ihren breiten Auflageflächen zum Zermahlen des Futters geeignet. Daher kann die Katze ihren Kiefer im Gegensatz zum Menschen auch nur auf und zu bewegen, nicht aber seitlich nach rechts und links.

Wir haben diesen 3D-Ansichten des Katzenkiefers hier in der Broschüre so viel Platz eingeräumt, um Sie als Besitzer optimal in die Lage zu versetzen, regelmäßig die Zähne Ihrer Katze zu kontrollieren. Mithilfe der Bilder können Sie einfach sehen, ob Zähne schon fehlen und zusätzlich Zahnfleisch und auf Zahnstein prüfen.

Bei Auffälligkeiten sollten Sie kurzfristig einen Termin beim Tierarzt mit Dentalröntgengerät machen, damit Ihre Katze nicht unnötig lange mit Schmerzen unterwegs sein muss.

Die richtige Arztwahl

Wenn Sie selbst Schmerzen am Knie oder Bewegungsapparat haben, gehen Sie auch direkt zum Orthopäden. Selbst bei Zahnschmerzen gehen Sie nicht zum Internisten, sondern zum Zahnarzt.

Genau so fürsorglich und richtig sollten Sie auch mit Ihrer Katze umgehen. Das heißt, bei Zahnproblemen gehen Sie mit ihr zu einem auf Zahnheilkunde spezialisierten Tierarzt, der auch mit einem Dentalröntgengerät ausgestattet ist.

Nur der Experte kann die richtige Diagnose stellen und vor allem die notwendige Behandlung festlegen. Alles andere kann eine schlimme, schmerzhafte und unnötige Tortur für Ihre Katze zur Folge haben.

Mal ganz abgesehen von den vermeidbaren finanziellen Kosten für Sie. Dentalröntgen bedeutet zwar zwangsläufig für Ihre Katze eine Narkose. Aber wenn die Diagnose wirklich FORL ergeben sollte, kann sie gleich in der Narkose auch operiert werden.

Und bevor Sie weiterlesen, die wichtigste Information vorab: *Sollte die Diagnose ergeben, dass alle Zähne raus müssen, bekommen Sie bitte keine Panik.*

Eine Katze kann ohne Zähne super und völlig unproblematisch weiterleben. Es gibt sogar Freigänger, die auch ohne Zähne weiter Mäuse fangen. Sie dürfen sich das auch nicht wie bei uns Menschen vorstellen.

Wir würden wahrscheinlich tagelang mit schmerzendem Kopf jammernd im Bett liegen.

Katzen überstehen einen solchen Eingriff meist erstaunlich gut, und sind schon am Tag nach der OP wieder munter unterwegs – und vor allem endlich schmerzfrei – und fressen auch schon wieder normal, natürlich weiches Futter.

Bei älteren Katzen – vor allem mit Nierenproblemen – dauert das etwas länger; aber dazu kommen wir später noch.

Unerlässlich VOR dem Eingriff

Wenn Sie mit Ihrer Katze beim Zahntierarzt sind, wird dieser Sie und Ihre Katze nach der Diagnose FORL auf den bevorstehenden Eingriff vorbereiten. Dazu gehört unbedingt:

- ein sorgfältiges Abhören des Herzens auf Unregelmäßigkeiten
- eine Blutabnahme (daher am besten immer einen frühen Termin ausmachen und mit nüchterner Katze hin – das erspart dann einen Zusatztermin). Zu dem normal üblichen kleinen Blutbild gehören unbedingt die Organwerte Niere (Harnstoff und Kreatinin, neuerdings auch der CNI-Früherkennungswert SDMA), Leber ... Lassen Sie bei der Gelegenheit auch direkt den T4-Wert für die Schilddrüsenfunktionen mittesten. Schilddrüsenüberfunktion kommt bei älteren Katzen ebenfalls häufig vor und kann – früh genug er-

kannt – gut und unproblematisch behandelt werden.

Die Entzündungswerte Ihrer Katze werden bei FORL oft erhöht sein – das gehört zur Diagnose fast immer dazu. Aber die Nierenwerte sollten unauffällig sein, sonst gilt es einiges zu beachten, um Komplikationen zu vermeiden.

- Kontrolle Augen, Nase usw.
- Abklären von Vorerkrankungen, Allergien, Besonderheiten

Ein vertrauenswürdiger Arzt wird dann nach Kontrolle der o.a. Punkte Sie als Katzenbesitzer über den genauen Ablauf aufklären und Ihnen bestenfalls auch ein Infoblatt mit wichtigen Hinweisen für den Abend vor der OP, den OP-Tag selbst und die Tage danach mitgeben. Heutzutage ist es fast überall üblich, Zahn-OPs nur mit Inhalationsnarkose und nicht mit Injektionsnarkose zu machen. Der Vorteil ist die individuelle Dosierung und Überwachung. Fragen Sie also bitte ausdrücklich nach, wenn Ihr Tierarzt das nicht von alleine anspricht.

Bei so einem schweren Eingriff, der deutlich länger als eine Kastration dauert, sollte man nur einer OP mit Inhalationsnarkose zustimmen. Die Tiere werden deutlich schneller wieder wach und fit.

Neben der allseits bekannten Information, dass auch Tiere mind. 12 Stunden vor einem operativen Eingriff nüchtern bleiben müssen, sollen Sie auch kurz vor der OP keine Futterumstellung (Durchfall muss man ja jetzt wirklich nicht auch noch riskieren), keine Wurmkur oder Flohbehandlung o. a. machen.

Nüchtern heißt übrigens auch, keine Milch, keine Schleckpaste, keine Leckerchen. Denn sonst könnte sich die Katze während der Narkose erbrechen. Und was das gerade bei einer Zahn-OP an Keimen und Komplikationen heißt, müssen wir hier nicht weiter erläutern.

Tragen Sie fürsorglich dazu bei, dass Ihre Katze in einem optimalen gesundheitlichen Zustand ist.

Der Eingriff

Zunächst der wichtige Hinweis, dass es nicht so wie beim Menschen läuft, dass der Zahn mit Zange und teils brachialer Kraft des Arztes herausgehebelt wird.

Wie Sie auf den vorherigen Bildern sehen können, sind die Zähne mit den Wurzeln fest im Kieferknochen verwachsen. Werden sie einfach herausgerissen, besteht eine erhöhte Gefahr, dass auch Knochenstücke mit herausreißen, oder die extrem empfindlichen Wurzeln zerbrechen und Reste im Knochen verbleiben.

Es handelt sich bei den Zahn-OPs an Hunden und Katzen vielmehr um eine präzise chirurgische Maßnahme, die genauestes Fachwissen über den Sitz und die Verbindungen zu anderen Teilen des Gesichts voraussetzt.

Bei der OP wird das Zahnfleisch als Lappen vom Knochen gelöst und abgehoben. So kann man Zahnteile und Wurzelreste gut erreichen und leicht wegfräsen.

Zum Schluss wird die Wunde durch Übernähen mit dem Zahnfleischlappen mit selbstauflösendem Nahtgarn sauber vernäht.

Bei manchen Zähnen, die schon abgebrochen waren, kann der Arzt entscheiden, sie im Kiefer zu belassen, wenn sie schon „versteinert“ und schmerzfrei sind. Solche Formen der „kleinen Selbstheilung“ durch Absterben des Nervs und Versteinern im Kiefer kann man unbesorgt so belassen und der Katze die Wunde ersparen.

Das entscheidet der Arzt aber immer erst während der OP und nach dem Auswertung der Dentalröntgenbilder.

Da sich der ganze Schaden an den Zähnen immer erst beim Dentalröntgen zeigt, kann der Arzt erst nach dem Blick auf die Bilder die Therapie entscheiden.
Es kann also passieren, dass Sie während der OP angerufen und darüber informiert werden, dass doch entgegen erstem Verdacht besser alle Zähne raus müssen.

Wenn Sie dann bitte bedenken, dass Ihre Katze in diesem Augenblick schon in Narkose liegt, sollten Sie alle wichtigen Fragen schon vorher geklärt haben und den Arzt nicht mit unnötigen Fragen und gar Preisverhandlungen aufhalten.

Nach der OP

Wenn Sie Ihre Katze nach der OP abholen, sollten Sie dafür sorgen, dass sie sich an ihren Lieblingsplatz zurückziehen kann. Stellen Sie ihr zunächst nur etwas Wasser hin, und achten Sie darauf, dass sie warm gehalten wird. Der Kreislauf ist noch nicht wieder in Schwung, und da frieren Katzen dann wie Menschen auch.

Je nach Schwere der OP (einzelne oder alle Zähne) wird Ihre Katze bald nach Futter verlangen.

Trockenfutter ist absolut tabu!

Nassfutter sollten Sie mit einer Gabel ganz fein zerdrücken. Oder sie füttern eine Pastete-Futtersorte.

Geben Sie Futter zunächst nur in kleineren Mengen und warten Sie ab, ob nicht erbrochen wird. Nachblutungen können auftreten, sollten aber immer bald wieder aufhören – sonst müssen Sie den Tierarzt konsultieren bzw. notfalls auch aufsuchen.
Die Tage nach der OP sollten Sie Futter immer noch klein zerdrücken. Aber nach einigen Tagen wird das nicht mehr nötig sein. Wenn Sie barfen, sollten Sie die Stücke entsprechend „kaufrei“ zerkleinern und die erste Zeit bis zur kompletten Heilung der Wunden keine Knochenstücke ins Futter geben.

Sobald die Wunden gut verheilt sind, darf Ihre Katze wieder wie gewohnt fressen. Trockenfutter sollten Sie aber auch schon aus gesundheitlichem Aspekt (siehe unsere Infobroschüre Ernährung bei Katzen) vermeiden.

Wichtig bei FORL:
Die regelmäßige Kontrolle danach

Hat Ihre Katze die OP gut überstanden, sind in regelmäßigen Abständen Nachkontrollen nötig, wenn nicht alle Zähne gezogen wurden. Denn FORL schreitet an den verbleibenden Zähnen weiter fort. Ihr Arzt wird die angemessenen Intervalle mit Ihnen festlegen.

Ganz wichtig für Sie als Katzenbesitzer: Achten Sie in der Zukunft aufmerksam auf die vorne aufgeführten Signale von Zahnschmerzen, und gehen Sie im Verdachtsfall auch vor dem Intervalltermin zur Kontrolle.

Manchmal kann dann, wenn äußerlich nichts sichtbar ist, auch eine Narkose mit Dentalröntgen notwendig sein.

Das ist allemale besser, als Ihre Katze mit Schmerzen herumlaufen zu lassen.

Besonderheit: FORL und CNI

Gerade bei älteren Katzen kann eine Komplikation, nämlich Niereninsuffizienz (CNI), eine Zahn-Operation erschweren.

Daher ist das Blutbild vor der OP absolut unerlässlich!

In dem Fall müssen Sie Ihre Katze (z. B. durch Behandlung mit der SUC-Therapie von Heel) auf die OP vorbereiten. Sprechen Sie uns gerne für weitere Informationen dazu an.

Ihre Katze wird dann zusätzlich während der OP eine Infusion bekommen, um die Nieren zu entlasten und zu spülen.

CNI-Katzen dürfen ja eigentlich kein Metacam-Schmerzmittel bekommen – daher ist die krankheitsspezifische Betreuung mit dem Arzt unbedingt vorher genau zu besprechen. Hier werden Nutzen und Risiko vorher abgewägt und ggfs. auf ein anderes Schmerzmittel ausgewichen.

In ganz vielen Fällen fallen die erhöhten Nierenwerte einige Zeit nach erfolgreicher OP dann auch wieder deutlich – teils bis in den Normalbereich. Denn FORL kann unbehandelt durch die ständigen Entzündungen zur Nierenschädigung führen.

Daher ganz wichtig: Bei plötzlich erhöhten Nierenwerten auf jeden Fall auch die Zähne vom Zahnspezialisten kontrollieren lassen. Ganz oft sind dann die Zähne betroffen und Ursache für die verschlechterten Nierenwerte.

Ihr schneller Kontakt zu uns!

Tierschutzverein Katzen helfen e.V.

1. Vorsitzende: Barbara Lautenbach
Vereinssitz: Am Kämpchen 24
40822 Mettmann

Telefon: 02104 28 14 506 (AB)
Fax: 02104 28 14 507
Mobil: 0176 811 825 20
Internet: www.katzen-helfen.de
E-Mail: info@katzen-helfen.de
Facebook: Tierschutzverein Katzen helfen e.V.

Auf Facebook berichten wir immer aktuell über unsere Tätigkeiten und Termine – wenn Sie uns dort folgen, sind Sie immer bestens informiert!

Hat Ihnen diese Broschüre gefallen, und war sie hilfreich für Sie?

Dann würden wir uns sehr über eine kleine Spende freuen, die wir dann wiederum zu 100% für unsere Projekte einsetzen werden – vielen Dank!

Spendenkonto Tierschutzverein Katzen helfen e.V.

Bankverbindung:
IBAN: DE09 8306 5408 0004 1045 36
BIC: GENO DEF1 SLR

Oder über Paypal:
www.paypal.de
paypal@katzen-helfen.de

Fotos (bis auf die 3D-Zahnschemata: Adobe) mit freundlicher Genehmigung der Katzenpraxis Wuppertal, Dr. Anja Bewerunge, Dr. Jürgen Kremendahl, www.katzendocs.de.

Alle Rechte an Texten und Bildern liegen ausschließlich beim Tierschutzverein Katzen helfen e.V.; Kopieren – auch in Auszügen – ist ohne vorherige schriftliche Genehmigung nicht zulässig.

Bitte sprechen Sie uns gerne bei Interesse an.

V170519